kuraray

Noritake

FLOWABLE INJECTION TECHNIQUE

ET INNOVATIVT MINIMALT INVASIVT VERKTØY

av Dr. Adrien Lavenant

I mange kliniske situasjoner gir kompositt-restaureringer fordeler fremfor keramiske restaureringer. Behandlingen er mindre kostbar, vanligvis mindre invasiv og restaureringen kan modifiseres og repareres når det måtte være. Men når det kommer til kasus hvor flere tenner skal restaureres, vil oppbygging på frihånd av hver tann hver for seg ofte ta lang tid og kreve mye arbeid. I disse kasus kan flowable injection technique være et ypperlig alternativ. Det er minimalt invasivt, passende for temporære og permanente løsninger ved problemer med tannslit og morfologiske avvik, og meget tidseffektivt.

ESSENSIELLE MATERIALER

Flowable Injection Technique krever to nøkkelmaterialer, et transparent silikon og en flow-kompositt. Selv om planleggingsfasen, inkludert oppvoksing, kan gjøres tradisjonelt eller digitalt, og de spesifikke komponentene kan variere med den valgte arbeidsteknikken, vil disse materialene være essensielle. Slikonet brukes til å fremstille en indeks og overføre den planlagte utformingen av restaureringene fra oppvoksingen til pasientens munn. Transparensen er nødvendig for å sikre at lysherdingen blir fullstendig, og dette er en viktig forutsetning for et kvalitetsresultat. Flow-kompositten injiseres inn i silikonindeksen. Gode flytegenskaper er viktig, men det må være kombinert med gode mekaniske egenskaper for å gi et holdbart resultat. CLEARFIL MAJESTY™ ES Flow Low (Kuraray Noritake Dental Inc.) tilbyr disse ønskede egenskapene. En mulig fremgangsmåte for å kombinere disse materialene og ta teknikken i bruk, er illustrert i følgende pasientkasus.

Fig.1: Opprinnelig situasjon. Lateralt fra høyre.

Fig. 2: Opprinnelig situasjon. Lateralt fra venstre

Fig. 3: Opprinnelig situasjon. Sett forfra.

VIKTIG TRINN I EN KOMPLISERT BEHANDLING

Pasienten møtte på klinikken etter ortodontisk behandling med et ønske om å forbedre tennenes utseende. Anteriort i begge kjever ble det diagnostisert alvorlig tannslit på incisiver og hjørnetenner. 1+1 var mest slitt. For å restaurere tennene i overkjeven så raskt som mulig, ble den minst invasive behandlingsmuligheten valgt: En rehabilitering med kompositt (flowable injection technique). På lenger sikt er det planlagt en full rehabilitering med porselen.

Fig. 4: Nærbilde av slitte sentraler i overkjeven.

Fig. 5 Fargebestemmelse med fargeskala.

FARGEUTTAK OG FREMSTILLING AV INDEKS

Etter en analyse av tannfargen ved hjelp av to ulike metoder (Fig.5 og 6), ble det tatt et digitalt avtrykk og en wax up ble designet med et cad-program.Wax up modellen ble så printet ut. (Fig. 7) og dannet basis for fremstillingen av den transparente silikonindeksen. (Fig. 8 og 9). Etter fullstendig herding ble det laget injeksjonskanaler på incisalkanten av alle tenner som skulle restaureres.

Fig. 6: Bilde med hvitbalansert referansekort for bestemmelse av tannfargen.

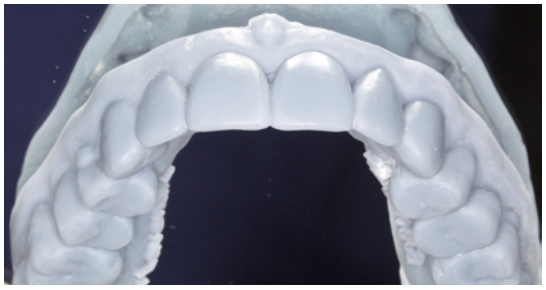

Fig.7: 3D-printet modell av overkjeven med virtuelt designet oppvoksing.

Fig.8: Silkonindeks fremstilt på oppvokset modell med injeksjonskanaler incisalt på hver tann.

Fig. 9: Nærbilde av indeks med injeksjonskanaler.

FARGEUTTAK OG FORBEREDELSE AV INJEKSJON

For å bekrefte den valgte fargen, ble tre små knapper av kompositt i ulike farger plassert på ubehandlet overflate på 21 og herdet (Fig. 10). På denne måten kan man visualisere kompositttfargen i munnen. Farge A1 ble valgt. Den aprismatiske emaljen på alle 6 overkjevetenner ble forsiktig fjernet med borr for å skape ideelle forhold for bonding (Fig. 11) Tennene ble så isolert med celluloidstrips før bondingprotokollen ble utført på 13,11 og 22. For å gi adekvat approksimal separasjon og kontaktpunkter, lønner det seg å behandle annenhver tann og så gjenta prosedyren for de resterende tennene etterpå. Tennene ble etset med fosforsyre, omhyggelig tørket og den valgte adhesiven (CLEARFIL™ SE PROTECT, Kuraray Noritake Dental Inc.) ble applisert (Fig. 12) For separering og beskyttelse av nabotennene under injisering av kompositt, er teflontape et godt valg (Fig. 13)

Fig. 10: Kompositttknapper applisert på 21 for validering av fargen.

Fig. 11: Oppruede tannoverflater.

Fig. 12: Etsede og bondede overflater på 13, 11 og 22 med celluloidstrips på plass.

Fig. 13: Beskyttelse av nabotennene med teflontape.

INJISERING AV KOMPOSITT OG BEHANDLING AV DE ANDRE TENNENE

Neste trinn er å plassere silikonindeksen i munnen og injisere CLEARFIL MAJESTY™ ES Flow Low, farge A1 tann for tann igjennom injeksjonskanalene. (Fig. 14). Så følger grundig lysherding av kompositten. Situasjonen etter at indeksen er fjernet, vises i Fig. 15. På dette stadiet er det fremdeles overskudd som må fjernes før man beskytter de allerede behandlede tennene med teflontape og gjentar prosedyren for de resterende tennene.

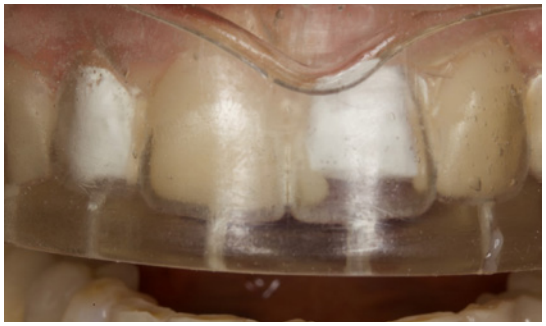

Fig. 14: Indeks med injisert kompositt.

Fig. 15: Resultat etter at indeksen er fjernet.

BEHANDLINGSRESULTAT

Etter at alt overskuddsmateriale er fjernet, blir okklusjonen kontrollert og justert. Puss og polering ble utført med TWIST™ DIA for Composite (Kuraray Noritake Dental Inc.) Behandlingsresultatet er vist i Fig. 16 til 18, mens Fig. 19 og 20 viser resultatet etter 6 mndr.

Fig. 16: Behandlingsresultat sett forfra.

Fig. 17: Det nye smilet.

Fig. 18: Etter behandling. Sett okklusalt fra.

Fig. 20: Tennenes utseende.

KONKLUSJON

Takket være forbedringer av restaureringsmaterialer og teknologiske verktøy, er det idag mulig å restaurere våre pasienters tenner raskt og med forutsigbart resultat. Flowable Injection Technique er et av de mest vellykkede eksemplene på moderne estetisk behandling med kompositt. CLEARFIL MAJESTY™ ES Flow har de perfekte egenskapene for å utføre disse behandlingene.

....ved 6 mndrs. recall.

OM FORFATTEREN

Dr. Adrian Lavenant tok sin DDS grad ved Universitetet i Aix, Marseille i 2010. Han fortsatte utdannelsen med postgraduate studier med fokus på periodonti, restorativ og estetisk tannbehandling.og fullførte programmer ved universitetene i Aix Marseille, og Paris. Han har vært en del av undervisningsstaben på University of Aix, Marseille siden 2011 og underviser i emnene restorativ og estetisk tannpleie.

Siden 2010 har Dr. Lavenant eid og drevet en privatpraksis i Aix en Provence, med spesiell vekt på restorativ, protetisk og estetisk implantatbehandling.

I 2010 ble han medlem av den internasjonale Bio emulation group hvor han er aktiv med å dele sin behandlings-filosofi i tråd med prinsippene for biomimetisk tannbehandling.

Kuraray Europe GmbH, BU Medical Products, Philipp-Reis-Str. 4, 65795 Hattersheim am Main, Germany, +49 (0)69-30 535 835, dental.eu@kuraray.com, www.kuraraynoritake.eu